



# Amniotic Band Syndrome

Casuïstiebespreking  
d.d. 22-05-2018

Isabella de Groot-Loeve

- ✓ constrictieve weefselstrengen
- ✓ amnionadhesies

DD: limb body wall complex (grote defecten buik/thorax/caput/benen)  
body stalk anomaly (korte/geen ns, scoliose, foetus deels in extra-embryonale coeloom)

- 1: 15.000 levend geboren
- Niet erfelijk
- Geassocieerd met, soms zeer ernstige, foetale afwijkingen, of een ongebruikelijke combinatie van afwijkingen. Meestal al vroeg in de zwangerschap zichtbaar:
  - Complexe, grote buikwanddefecten
  - Ectopia cordis
  - Craniofaciale afwijkingen
  - Anencefalie
  - Encefalocele
  - Ledemaatafwijkingen

# Amnionstrengen

Echoscopisch zijn de strengen meestal niet zichtbaar, soms als wapperende dunne vliesjes (verhoog gain)

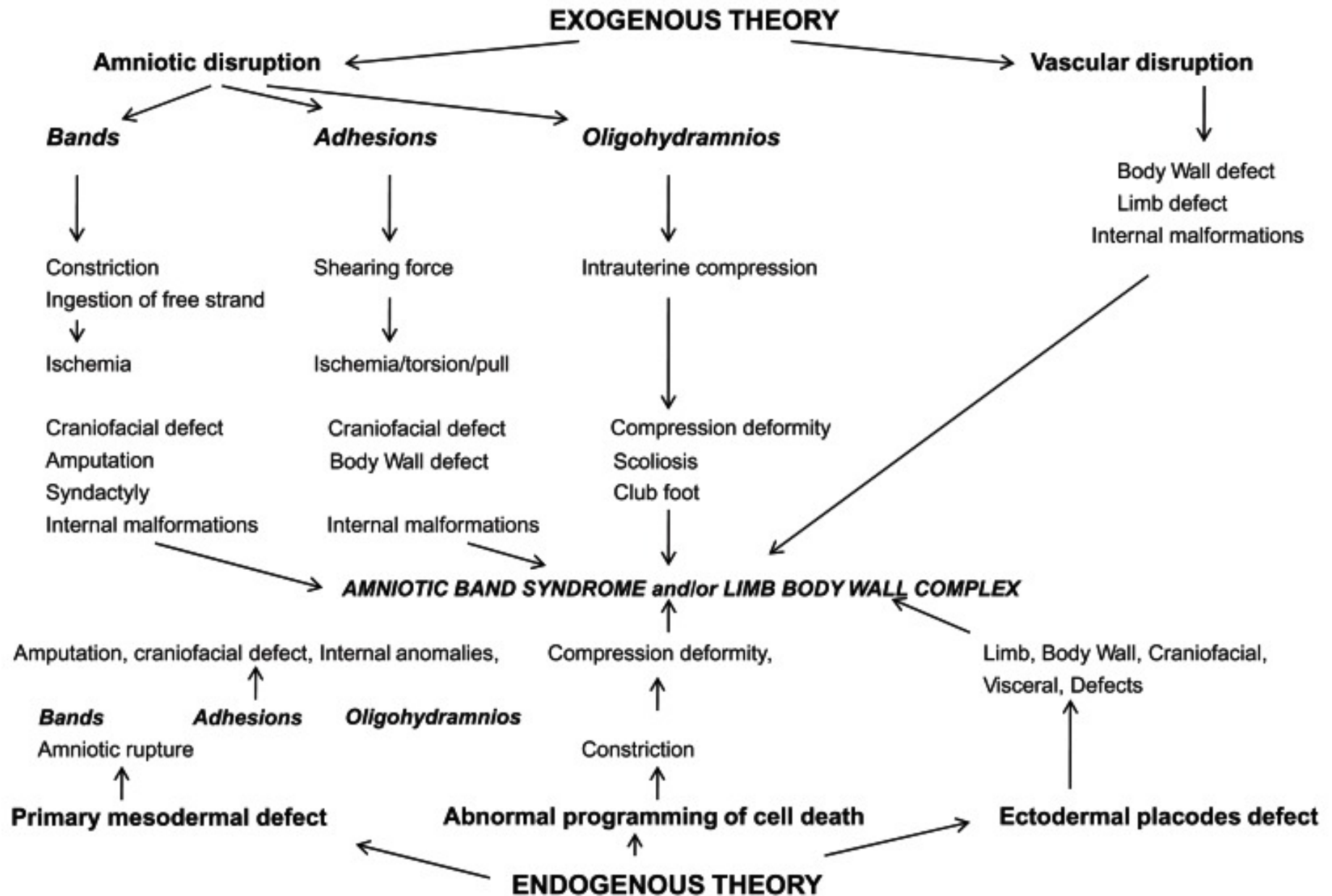
! Alarmbellen rinkelen bij ongebruikelijke locatie dooierzak of een bewegingsbeperking van de ledematen

→ het zijn de afwijkingen die zichtbaar zijn, niet de amnionstrengen zelf!

De diagnose amniotic band syndrome is te stellen zonder dat amnionstrengen zichtbaar zijn.

Overweeg altijd de diagnose amniotic band syndrome bij ongebruikelijke ernstige buikwand-of craniale afwijkingen.

# Oorzaak amniotic bands ??



# Amniotic band $\neq$ Amniotic sheet VUmc

Amniotic sheet:

- Prevalentie 0,6%
- Het vouwen van de vliezen om een adhesie in de uterus
- Dikke streng
- Ten gevolge van verklevingen na intra uteriene ingrepen (curettage) of infecties

